Aus dem Pathologischen Institut der Universität Göttingen
Vorstand: Prof. Dr. Gg. B. Gruber

Über die angeborene Herzvorverlegung auf die Außenseite der Brust

Inaugural-Dissertation
zur Erlangung des Doktorgrades
der Medizinischen Fakultät
der Georg-August-Universität zu Göttingen

vorgelegt am 24. II. 1938

von

Gertrud Maja Erggelet
aus Jena

1939

Druckerei wissenschaftlicher Werke Konrad Triltsch, Würzburg-Aumühle

Der Med.-Fak. Göttingen vorgelegt am 31. 7. 39.

Dekan: Prof. Dr. Krantz.

Berichterstatter: Prof. Dr. Gg. B. Gruber.

Tag der mündlichen Prüfung: 6. Mai 1938.

I.

Es kommt nicht häufig vor, daß ein Mensch mit einem vor der Brustwand gelegenen Herzen zur Welt kommt. Da dieser Zustand sich mit dem Leben nur auf eine kurze Spanne Zeit verträgt, so haben die Kliniker im allgemeinen wenig Interesse an den Kindern mit Ectopia cordis.

Es ist jedoch bemerkenswert, die eingehende Beschreibung zu lesen, die Eberle[5]) in seiner Dissertation davon gibt, wie er ein Neugeborenes mit Ectopia cordis 72 Stunden lang am Leben erhielt. Das Mädchen wurde zunächst in ein Dauerbad von 39° C gebracht. Dann, als die Haut anfing zu erweichen, wurde es in Watte gepackt und blieb bis zu seinem Tode in einer Temperatur von 37° C. Das Herz, eingewickelt in ein mit Ringerscher Lösung befeuchtetes Läppchen, schlug beim Schreien und Pressen des Kindes so stark auf und nieder, daß einmal sogar die Herzspitze in den Mund des Kindes zu liegen kam. Auch Systole und Diastole verursachten eine Bewegung des Herzens um eine sagitale Achse. Zuerst sah das Herz fleischfarben und glatt aus. Allmählich wurde es dunkelrot. Dann traten braune Streifen auf, bis das Herz wie karriert aussah, um zuletzt grau zu werden. Auch traten Knötchen entzündlicher Natur auf der Herzoberfläche auf.

Die meisten Ärzte berieselten die so freiliegenden Herzen ihrer kleinen Patienten mit warmer Kochsalzlösung, um sie vor Austrocknung zu schützen. Manche, wie z. B. Goworow[6], benutzten, wenn das Herz zu versagen begann, einen Coffeinaufguß, um es nochmals aufzupeitschen. Doschojanz[4] spritzte beim Verlöschen der Herztätigkeit in den linken Ventrikel 0,2 ccm Adrenalinlösung (1 : 1000), worauf sich die Kontraktionen auf 4 Min. erneuten.

Viele derartige Kinder sterben schon unter der Geburt oder leben wenige Minuten (Montanari[17]). Die längste Lebensdauer nämlich 8 Tage, erzielte Sophie Bloch[1] bei einem Neugeborenen, dessen Herz sie mit einer Gummiglocke von der Luft abschloß.

Die Veränderung der Herzfarbe ist nicht nur von Eberle[5] beobachtet worden, sondern auch von Pekar und Tetzner[18] sowie Montanari[17]. Von stürmischer Herzbewegung ist auch bei Fleming[53]) und andern die Rede.

Viele sahen die Haut solcher Kinder in der Umgebung des vorgelagerten Herzens verändert. Sie zeigte oft (Pekar und Tetzner[18], Stiemens[23], Eberle[5], Goworow[6]) serosaartigen Charakter. Diese Veränderung deutet sowohl Goworow[6] als auch Stiemens[23] als das Perikard, welches sich als dünne Membran in dem Brustwanddefekt ausspannt und mit der Haut rundum verwächst. Ledenyi[14] berichtet vom Perikard, daß die großen Gefäße umhüllt, und dann mit den Rändern des Brustwanddefektes verwachse.

Die Herzectopien hat man versucht zu korrigieren, und so die Kinder lebensfähig zu machen. Man versuchte bei Kindern, die im übrigen keine Mißbildungen des Körpers aufwiesen, das Herz zu versenken und die Haut über dem Defekt des Brustbeins zur Vereinigung zu bringen. Sophie Bloch[1] berichtet 1924, daß nach der Operation Herzstillstand auftrat. Die Hautnaht mußte sofort wieder aufgeschnitten werden, um dem Herzen die Tätigkeit zu ermöglichen. Auch der Amerikaner Wedd[26] wollte im Jahre 1927 die Öffnung der Brustkorbwand eines Kindes vergrößern, um das Herz wieder zu versenken. Dieser Versuch mißlang ebenfalls. Im vorigen Jahrhundert jedoch gelang es Lannelongue[13] bei einem 14 Tage alten Mädchen, das eine teilweise Herzectopia aufwies, das Leben durch eine autoplastische Operation zu retten. Das Herz war zuerst von dünner schlechter Haut bedeckt, welche dann abfiel, um die schlagende Herzspitze und die Vorderfläche der perikardlosen Herzkammer zu entblößen. Er überdeckte den Defekt mit gestielten Hautlappen. Das Mädchen wuchs heran, heiratete später und hatte zwei Kinder. Auch Wieting und Sauerbruch gelangen plastische Operationen bei geringgradigen Herzverlagerungen.

Doch die meisten Neugeborenen zeigen außer der Herzectopie noch vielfache Mißbildungen, die sie ebenfalls lebensunfähig machen. Herxheimer[119] sagt (S. 375): „sehr häufig finden sich daneben andere Mißbildungen des Herzens selbst ..., auch andere Mißbildungen finden sich daneben sehr häufig". Solche sind meist weitere Spaltbildungen wie Hasenscharte, Gaumenspalte, Encephalocele, Bauchspalte.

Neben physiologischen Experimenten über die Herzmuskelreizbarkeit und den Herzspitzenstoß, die man im vergangenen Jahrhundert an den freiliegenden Herzen besagter Neugeborener vorgenommen hat, ist die Mißbildung als solche von morphologischem Interesse.

Mit Breschet[90] und Peacock[98] teilt man die Ectopia cordis in folgende drei Gruppen ein:

1. Ectopia pectoralis sive thoracica cordis,
2. Ectopia cordis abdominalis,
3. Ectopia cervicalis cordis (Halsherz).

Die zweite Form ist gewöhnlich von längerer Lebensdauer. Die dritte Form ist relativ häufiger bei Kälbern.

Im Jahre 1910 erschien Herxheimers Arbeit über die Mißbildung des Herzens und der großen Gefäße in Schwalbes Handbuch über die Mißbildungen des Menschen. Er beruft sich darin auf 38 Fälle im Schrifttum bekannt gegebener Ectopiae thoracicae cordis. Auf diese Form der Herzvorverlagerung kommt es mir in dieser Arbeit hauptsächlich an. Seither konnte ich bis heute noch dreißig Untersuchungen von Kindern mit Ectopia cordis im Schrifttum feststellen. Bevor ich auf diese Berichte näher eingehe, sei es mir gestattet, drei neue Beobachtungen anzuführen, die ich im Pathologischen Institut Göttingen zu machen Gelegenheit hatte.

Die Mißbildung A untersuchte ich an einem männlichen Neugeborenen, der im Jahr 1936 dem Pathologischen Institut Göttingen von Herrn Dr. H. Boehm in Dresden überlassen wurde. Herrn Dr. Boehm sei an dieser Stelle gedankt.

Mißbildung A (Abb. 1, 2 und 3)

Sektionsprotokoll:

Die klinische Diagnose ist:

Ectopia cordis thoracica congenita cum arhinencephalia.

Maße und Gewichte:

Länge der Leiche	50 cm	Niere links	8 g
Gewicht der Leiche	1890 g	Niere rechts	10 g
Herz	6 g	Pankreas	4 g
Lunge links	5 g	Thymus	5 g
Lunge rechts	5 g	Nebenniere links	7 g
Leber	100 g	Nebenniere rechts	7 g

Es handelt sich um eine seit unbestimmter Zeit in Formalin konservierte Frucht männlichen Geschlechts, die in der Mittellinie durchschnitten ist. Die Länge der Nabelschnur beträgt 4 m. Die Nabelgefäße sind in typischer Zahl vorhanden. Nägel erreichen die Fingerkuppen nicht. Haut glatt mit leichter Lanugobehaarung. Bei der Eröffnung der Bauchhöhle zeigt das Bauchfell spiegelnden Glanz. Das Mesenterium des Dünndarms weist stecknadelkopfgroße Drüsen auf.

Die Milz (3 : 4 : 1,7 cm) ist blaurot und von harter Konsistenz. Am Rande ist die Oberfläche leicht bogig. Auf dem Schnitt: Trabekel und Follikel sind erkennbar.

Der Magen zeigt keine krankhaften Veränderungen.

Die Leber (4,5 : 6,4 cm) ist von gewöhnlicher Größe, glatter Oberfläche und harter Konsistenz. Die Gallenblase weist normale Lage auf, einen bräunlichen Inhalt und eine intakte Schleimhaut.

Nieren (rechte: 4 : 2,5 cm, linke: 4 : 2,2 cm) stehen beide gleich hoch. Die Oberfläche zeigt noch die fötale Lappung. Auf dem Schnitt ist die Farbe graubraun, deutliche Rinden-Markgrenze. Nierenbecken nicht erweitert, Ureteren beiderseits durchgängig. Die Nebennieren (rechts 3,5 : 1,5 cm, links 3 : 1,5 cm) sitzen den Nierenpolen auf. Sie zeigen gelbe Farbe. Auf dem Schnitt sind sie graubraun; Rinden-Markgrenze undeutlich.

Der Dünndarm enthält wenig flüssigen Inhalt. Schleimhaut zart. Sigmoid und Rektum sind mit dunklen Massen gefüllt. Schleimhaut intakt.

Die Hoden zeigen braunrote Farbe, Kirschgröße und harte Konsistenz.

Deszensus ist beendet. Blase enthält einige ccm einer klaren Flüssigkeit. Ihre Wandung hat eine Dicke von 0,5 cm, Schleimhaut faltig.

Zunge, Tonsillen o. B.

Oesophagus zeigt ein gehöriges Lumen. Schleimhaut intakt.

Trachea und große Bronchien sind leer und zeigen keine Veränderungen der Schleimhaut.

Die Schilddrüse ist kirschgroß. Thymus o. B.

Der Thorax (Abb. 2) ist gedrungen. Das Manubrium Sterni enthält zwei Knochenkerne. Das Skelett ist folgendermaßen gestaltet: Das Manubrium Sterni beträgt in seiner Höhe 3 cm. In Höhe der 4. Rippe weicht es im Wintek von fast 90° in zwei seitliche Teile auseinander. An ihnen inserieren die übrigen Rippen,

die an Zahl vollständig normal ausgebildet sind. Die breiteste Stelle der Lücke mißt 3 cm. In der Mitte der vorderen Brustwand befindet sich eine trichterförmige Einsenkung, in welcher das Herz nackt zutage liegt. Der obere Rand der Öffnung ist in Höhe der Brustwarzen gelegen, die untere Spitze der ovalen Öffnung dagegen liegt etwa einen halben Querfinger über dem Nabel. Das Herz ist quasi an seinen Gefäßen, die wie ein Stiel in der Brustwand verschwinden, aufgehängt.

Das Herz liegt ohne Perikard in der Öffnung des Thorax vor. Das Epikard ist spiegelnd glatt. An der Basis mißt das Herz — Herzohren eingeschlossen — quer 3 cm. Seine Länge beträgt 3 cm. Atrioventrikularklappen sowie die Gefäßklappen sind gut durchgängig. Der linke Ventrikel ist etwas dilatiert. Ventrikelseptum ist intakt. Vorhofseptum zeigt ein Foramen ovale. Die auf den Atrioventrikularklappen sich befindenden kleinen Knötchen erweisen sich bei der histologischen Untersuchung als nicht entzündlicher Natur. Die großen Gefäße sind in ihrem Abgang vom Herzen nicht verändert.

Lungen (rechts und links 3 : 3 cm) sind beatmet. Die Oberfläche weist eine hellgraue Farbe auf. Konsistenz fest. Schnittfläche ist graubraun gefärbt. Lappung rechts dreifach, links zweifach.

Zwerchfellstand beiderseits 4. Rippe.

Das Schädeldach fehlt in großer Ausdehnung (s. Abb. 1). Das Großhirn liegt außerhalb der Schädelkapsel, umhüllt von einer feuchten durchsichtigen Haut. Hemisphären, Sulkus longitudinalis sind nicht zu erkennen. Das Großhirn besteht vielmehr aus einer weichen, fast ungegliedert zu nennenden Masse. Die fragliche feuchte umhüllende Haut zeigt eine doppelte, zerteilbare Gewebslage, deren äußere als Schafshaut anzusprechen ist. Sie geht am Rande der Gehirnoberfläche in die äußere Haut über. An einer Stelle ist ein strangförmig ausgezogener, membranöser Fortsatz der Schafshaut zu erkennen, der offenbar eine Verbindung der Hirnhülle mit dem parietalen Blatt der Schafshaut darstellt.

Das Kleinhirn ist innerhalb der Schädelhöhle gelegen. Deutliche Rinden-Marktrennung.

Die Nase des Foeten ist sehr platt und breit. Das os nasale ist ausgebildet. Auf der rechten Seite der Nase befindet sich ein in der Hälfte eingeschnürter Bürzel. Sein oberer Teil ist mit der Haut der Nasenspitze verwachsen, während der untere, etwas breitere Teil mit der Schleimhaut des harten Gaumens in Verbindung steht. Unten ist der Bürzel also mit Schleimhaut, oben mit Haut überkleidet. Die linke Nasenseite weist einen kleinen, mit Haut überzogenen Knoten auf.

Abb. 1
Mißbildung A

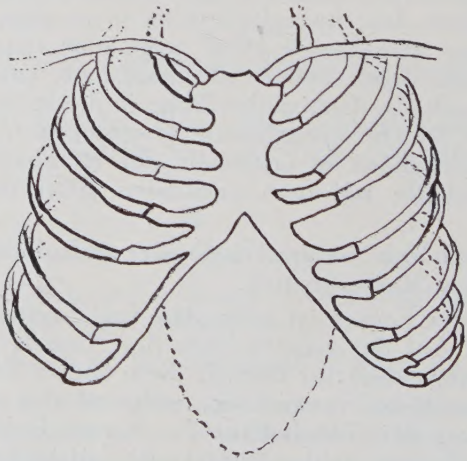

Abb. 2
Mißbildung A

Der Mund weist eine mediane Hasenscharte auf (Oberlippe). Weiter besteht eine Kiefer-Gaumenspalte. Die Augen beiderseits sind fest geschlossen. Die Lider, besonders die Oberlider, sind wulstig und nach innen gerollt. Das rechte Auge fehlt. Hier fehlen auch die Wimpern.

Die pathologische-anatomische Gesamtdiagnose umfaßt folgende Veränderungen:

Ectopia cordis thoracica congenita. Lippen-Kiefer-Gaumenspalte der rechten Seite. Hemicrania parietalis. Fliehende Stirne. Mongoloides Aussehen (Arhinencephalie geringen Grades?). Fehlen des rechten Auges. Amniotische Verwachsungen einer kümmerlichen Exencephalia parietalis.

Mißbildung B (Abb. 4)

Kopf: Man blickt von links auf das wohlgebaute Kleinhirn sowie auf das schlecht ausgebildete Großhirn. Dieses quillt aus der Lücke im Schädeldach als eine undifferenzierte Masse heraus. Am Gaumen geht die Schnittlinie genau den Weg der Gaumen-

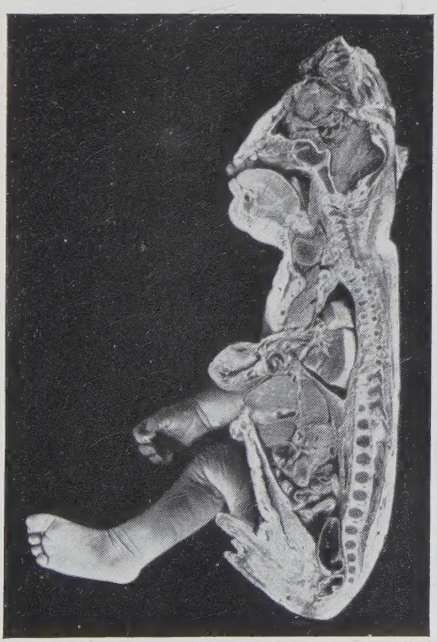

Abb. 3
Mißbildung A

spalte. Man erblickt noch etwas von dem an der Nase angehefteten durch die Lippen-Kiefer-Gaumenspalte bedingten Bürzel. Unterhalb der Zunge ist die Schilddrüse zu erkennen. Dann folgt das Manubrium sterni mit zwei Knochenkernen. Dahinterliegend sieht man die Thymusdrüse, einen Anschnitt der linken Lunge, die V. cava. Wir erkennen am Herzen das Ventrikelseptum. In seinem oberen vorderen Teil nimmt man eine kleine Öffnung wahr. Es handelt sich hier um eine Besonderheit. Die Öffnung ist der Querschnitt der A. pulmonalis, die sich hier ihren Weg etwa 1 cm

Abb. 4
Mißbildung B

weit durch die Ventrikelwand bahnt. Kaudalwärts sieht man die zu den Sehnenfäden der linken Atrioventrikularklappe gehörigen Trabekelmuskeln.

Die Leber, die mit ihrem unteren Rand in der Axillarlinie zwei Querfinger unter den Nabel reicht, steht hier einen Querfinger unter dem Nabel. Kaudalwärts sieht man ein Stück Mesenterium und die normal ausgebildeten Därme. Das Sigmoideum und der Anus sind im Schnitt getroffen. Das Genitale ist ohne Befund.

Als Wesentliches bemerken wir auch hier, daß das Herz an seinen Gefäßen wie an einem Stiel aus dem Thorax heraushängt. Es hängt gewissermaßen als Medaillon vor der Brustwand. So

wird es in fast allen Berichten über die Herzectopie beschrieben. An Hand dieser Abbildung kann man sich gut eine Vorstellung davon machen, wie die Bewegungen des freiliegenden Herzens am lebenden Kind stattgefunden haben. Diastole und Systole bewirken hier ein Herauf- und Hinunterschlagen des ganzen „Herzschlauches" um eine horizontale Achse.

Die Mißbildung B wurde an einem in Formalin gehärteten weiblichen Neugeborenen beobachtet, das sich im Pathologischen Institut Göttingen unter der Signatur M.M.O./111 befindet.

Sektionsprotokoll:

Die klinische Diagnose ist:

Hemicephalus mit Ectopia cordis thoracica congenita und beginnender fibrinöser Pericarditis.

Abb. 5
Mißbildung C
⟨Dr. Kolfer⟩

Mißbildung C (Abb. 5)

Länge der Leiche 45 cm. Es handelt sich um eine weibliche Frucht, deren Schädeldach teilweise fehlt. An dieser Stelle finden sich häutige Reste von Gehirn und Hirnhaut. Beide Füße stehen in Klumpfußhaltung.

Das Herz liegt in einem markstückgroßen Defekt der vorderen Brustwand, in dessen Bereich Haut und Serosa ineinander übergehen, frei vor. Das Epikard zeigt gelbgraue Auflagerungen.

Der Bauch ist durch einen Medianschnitt eröffnet. Leber, Magen, Darm, Milz und Pankreas sind entfernt. Die rechte Niere steht viel höher als die linke. Das Zwerchfell ist geschlossen, das Genitale nicht mißbildet. Das Zwerchfell steht sehr hoch.

Der Thorax ist außerordentlich kurz. Die linke Lunge ist einlappig, sehr klein, die rechte ist zweilappig.

Die pathologische-anatomische Gesamtdiagnose umfaßt hier folgende Veränderungen:

Ectopia cordis thoracica congenita. Eine Hemicephalie. Klumpfußstellung beider Füße; seitliche Verkrümmung der Wirbelsäule; abnorm kurzen Hals.

Die Mißbildung C wies ein weibliches Neugeborenes auf, dessen Zeichnung wir Herrn Dr. Koller in Innsbruck verdanken. Außer der Herzanomalie zeigt es keinerlei weitere Mißbildungen des Körpers.

III.

Die Betrachtung solcher Formfehler wirft allerlei Fragen auf. Es war reizvoll, an Hand der Feststellungen des Schrifttums zu ermessen, wie weit die Ectopie des Herzens mit anderen Mißbildungen vergesellschaftet ist.

Ferner, ob diese Anomalie eine Vorliebe für dieses oder jenes Geschlecht hat.

Außerdem wie jeweilig der Defekt der vorderen Brustwand gestaltet sei.

Schon hier sei bemerkt, daß die Herzectopie auch bei Tieren beobachtet worden ist. Bei Vögeln (St. Hilaire[33]), beim Schwein (Winslow[38], Höfliger[34]), beim Kalb (Hering[32], Bogdaschew[29], Höfliger[34], Immisch[35], Ackerknecht[27], Kulezicki[36], Aubry[28]), beim Schaf (Montané und Bourdelle) und beim Hund (Regis, Montané und Bourdelle, St. Hilaire[33]).

Die Brustbeinspalte tritt in ganz verschiedener Form auf. Es gibt Fissuren des Brustbeins, die so geringgradig sind, daß sie keine oder nur eine teilweise Ectopie des Herzens hervorrufen. Der Engländer Greig[7] nennt sie simple cleft sternum. Andere Formen sind mit der vollständigen Ectopie des Herzens, wie sie in dieser Arbeit behandelt wird, verbunden. Sternalspalten, wo nur Manubrium und ein Teil des Corpus sterni gespalten sind, und die eine teilweise Herzectopie zur Folge haben, kommen häufiger vor. Sie sind durch den Hamburger Kaufmann E. A. Groux[130] in der Mitte des vorigen Jahrhunderts weithin bekannt geworden. Reiste doch dieser Kaufmann mit seiner Brustbeinanomalie in ganz Europa umher. Er stellte sich bei einer großen Anzahl berühmter Ärzte vor, die ein reges Interesse an ihm nahmen. Es ließ sich bei ihm mühelos die Tätigkeit des Herzens palpatorisch verfolgen, da das Organ nur vom Perikard und der Haut bedeckt in dem Sternalspalt zutage lag.

Neun Jahre später wurde auch von Obermeier[132] ein mit der partiellen oberen Brustbeinspalte behafteter Mann untersucht. Dann sahen Hecker und Buhl sowie Gibson und Malet[128] Personen mit ähnlich gestalteter Mißbildung des Sternum. Auch Skoda beschreibt eine solche Brustbeinspalte, die er an einem Kinde entdeckte. Carter[127] beobachtete an einem 9jährigen Schulmädchen das völlige Fehlen des Brustbeins mit Vorliegen des Herzens. Der schottische Arzt Greig[7] beschreibt das Aussehen eines mit einfacher Brustbeinspalte behafteten Menschen: Auf der Brust zeigte sich abwechselnd eine vertikale Erhebung und eine vertikale Einsenkung.

Es fragt sich, welche Form der zu völliger Ectopia cordis führenden Sternalspalten häufiger sei! An Hand der später nachfolgenden Tabelle über die Berichte der letzten 18 Jahre sowie an Hand der Aufzeichnungen der älteren Autoren wird dies im Folgenden aufgezeigt werden.

Szenes, A.,[135] teilt die Skelettdefekte der vorderen Körperwand folgendermaßen ein:

1. a) Partielle obere Fissura sterni.
   b) Partielle caudale Fissura sterni mit Ectopia cordis (selten).
2. Totale mediane Spaltbildung mit Ectopia cordis (selten).
3. Agenesie des Sternum mit oder ohne Ectopia cordis.

Zimball[136] teilt ähnlich ein. Doch bringt er noch eine Unterteilung der Gruppe 2 in U-förmige, dreieckige und sanduhrförmige Spalten. Auch bringt er noch eine vierte Gruppe hinzu, den Halbseitendefekt.

Stiemens[23] führt noch eine neue Gruppe ein, nämlich das Sternum perforatum.

Szenes[135] sagt in seiner umfassenden Arbeit über die Sternum-Mißbildungen, daß die partielle obere Fissura sterni die am häufigsten vorkommende Form dieser Mißbildung sei.

Es wird auch von Greig[7] und Graf[129] festgestellt, daß fast alle Sternalspalten nach oben divergierend angelegt seien. Auch Riedinger und Henschen[134] sind wohl dieser Ansicht. Dies ist entwicklungsgeschichtlich und teratogenetisch interessant; und es soll später behandelt werden. Sie geben an, daß Agenesie des Brustbeins sowie Halbseitendefekt recht selten vorkommen.

Spielt das Geschlecht bei dem Zustandekommen der Herzmißbildung eine Rolle? Die meisten Forscher lehnen dies ab. Ledenyi[14] (1933) gibt an, daß das weibliche Geschlecht bevorzugt sei. Da die Herzectopie immer vom Sternalspalt begleitet ist, so ist interessant von Meckel[115] zu hören, daß Bauhin die Ansicht vertreten habe, Sternalmißbildungen seien an das weibliche Geschlecht gebunden.

Wie ist es mit dem Reifezustand der Kinder? Ruth Wanstrom[25] (1937) sagt hierzu in ihrem Artikel über Ectopia cordis: Eine Reihe von Kindern seien Früh- und Totgeburten gewesen. Was den Zustand der Kinder im übrigen anbetrifft, so äußert sich Schlesinger[81] dahin:

Das alleinige Vorkommen der Herzvorverlagerung sei verschwindend selten. Er kennt nur 6 Fälle in der Literatur ohne weitere Komplikationen. Herxheimer[119] sagt S. 373, daß sehr oft andere Mißbildungen des Herzens selbst vorkommen. Er kennt sogar nur einen Fall, wo keine sonstigen Mißbildungen des kindlichen Körpers vorlagen.

Ledenyi[14] sagt S. 278: „Auffallend ist es, daß Fälle von Ectopia cordis fast immer seltene Anomalien im Herzen selbst, im Zirkulationssystem, ja sogar in anderen Systemen aufweisen. Ihre Causalgenese steht wahrscheinlich in gewisser Beziehung zu jener der Herzectopien."

Das Pericard ist in vielen Fällen völlig abwesend, in anderen nur teilweise (Wanstrom[25]). Über sein Verbleiben ist oben schon die Meinung mehrerer Autoren mitgeteilt worden.

Auf die Lebensdauer von Geburten mit Ectopia cordis bin ich oben bereits eingegangen. Es muß allerdings hinzugefügt werden, daß Menschen mit Herzectopie von dem abdominellen Typus genau wie diejenigen mit teilweiser thorakaler Ectopie ein höheres Alter erreichen.

Diese Tatsache läßt auf die Todesursache der Neugeborenen mit vorgelagertem Herzen schließen. Geben manche Autoren an, das Kind sei aus Erschöpfung oder an Myocarditis gestorben, so ist das die Wirkung der austrocknenden Luft vielmehr als die Gefährdung durch einen mechanischen Insult.

Die folgende Tabelle ist im Sinne obiger Fragestellung zusammengestellt, wobei ich, ohne auf die Berichte über Tiere einzugehen, die neueren Berichte über Beobachtungen von Ectopia cordis thoracica gesichtet habe.

Verfasser siehe Schrifttum Nr. 1—26	Geschlecht	Lebensdauer	Mißbildungen	Pericard
Bloch, Sophie	männlich	8 Tage	Herzspitze ist verdoppelt. Sonst keine.	fehlt
Cosgrove, S. A. **George**, A. V. u. **St.**	totgeborener männl. Fötus von 4,5 Pfd.		Halsherz, Wolfsrachen pedes equinovarus.	Bildet eine Mem bran, welche d Spalte d. Sternu auskleidet.
Cutler, G. D. u. **Wilens**, G.	männlich	39 Stunden	Vena cava inf. fehlte. Ductus Cuvieri persist. Stenose des Aortenursprungs.	fehlt
Doschojanz, S. L.	männlich	34 Stunden	Fehlbildung der Herzwand.	unvollständig entwickelt. Pericard durchscheinend.
Eberle, D.	weiblich	72 Stunden	Ductus Botalli offen. Auffallend weit offenes Foramen ovale.	D. parietale Blat des Pericards is noch an den gro ßen Gefäßen er halten, das visce rale geht direk in dünne Hau über.

rblichkeit	Skelettbildung	Herz	Todesursache	Besonderheiten
ern gesund	Fehlen des Brustbeins, z. T. der der Rippen.	vergrößert, 6 : 4,5 breit : 3 cm.	Tod unter Temperatursteigerg. Puls 100—60. Herzstillstand.	Herzspitze verdoppelt. Herztöne rein (130—140). Vergeblicher Versuch der Reposition.
	von oben nach unten divergierende Spalte im Sternum.	Herz u. ein Teil d. Gefäße frei auf der Brust liegend.		Haut des Fötus teilweise mazeriert.
bekannt	fehlendes Sternum.	Offenes Foramen ovale. Offener Ductus Botalli. Länge: 4,5 cm, Dicke 3,5.	Das Herz war m. einem eitrig fibrinösen Exsudat bedeckt.	Haut bis zum Nabel mißgefärbt; dünn. Erfolgloser Versuch der Reposition; ein steriler Lappen mit physiologisch. NaCl-Lösung wurde auf d. Herz gebracht.
bekannt	Fehlen der vorderen Brustwand.			Nach dem Tode eine Adrenalininjektion v. 0,2 einer 1 : 1000 Lösung. Nach 15 Sek. trat wieder Herzaktion auf 4 Min. ein.
ne erbe Belastg. kannt.	Im mittler. Drittel d. Sternalpartie liegt das Herz. Das Manubrium sterni ist allein übrig, 1,5 cm hoch, 2 Knochenkerne enthaltend. Von da ab 2 Sternalleisten.	Freq. 140. Farbe zuerst fleischfarben, dann düsteres rot, dann traten braune Streifen auf, zuletzt war das Herz wie kariert, endlich grau. Es traten Knötchen auf. Das Herz ist 4 cm lang u. 4 cm br. (Basis).	Von der Durchtrittsstelle der Herzgefäße bis z. Nabel ist d. Haut dünn pergamentartig, blau u. rot marmoriert. Man sieht Darmschlingen und einen Teil der Leber durchschimmern.	60 Std. Dauerbad v. 39°. Dann trockener Aufenthalt von 37°.

Verfasser	Geschlecht	Lebensdauer	Mißbildungen	Pericard
Erggelet G. M. (Mißb. A)	männlich	unbekannt, da Museal-praeparat	Arhinencephalie; Hemicranie mit Encephalocele. Rechtes Auge fehlt. Obere Lippen-Kiefer-Gaumenspalte.	fehlt
Erggelet G. M. (Mißb. B)	weiblich	unbekannt	Hemicephalie. Hochstand der rechten Niere, doppelseitige Klumpniere. Klumpfuß. Linke Lunge einlappig, rechte zweilappig. Skoliose der Wirbelsäule.	fehlt
Erggelet G. M. (Mißb. C)	weiblich	unbekannt	keine	ist nicht vorha den.
Földes und **Lajos**		6 Tage		
Goworow, A.		18 Stunden	Anscheinende Encephalocele. Im Gesicht Entwicklungshemmungen. Spalte i. d. Oberlippe, die in den Oberkiefer übergeht. Das rechte Auge fehlt. Im Herz: Septumdefekt (3:2 cm).	Das Pericard ve schließt Hautlük ke wasserdicht.

Erblichkeit	Skelettbildung	Herz	Todesursache	Besonderheiten
nbekannt	Das Manubrium sterni in Höhe v. 3 cm ist allein vorhanden. Das Korpus ist durch 2 im Winkel von 90^0 auseinanderweichende Knorpelleisten ersetzt. Ein Processus xiphoideus existiert nicht. 12 Rippen sind ausgebildet! 2 Knochenkerne sind im Manubrium.	Durchmesser: längs = 5 cm, breit = 5 cm. Der linke Ventrikel ist etwas dilatiert. Er ist weiter als der rechte. Die Wand des re. Ventrikels ist dicker. Ventrikelseptum ist lückenlos.	unbekannt	Die A. pulmonalis geht durch die Wand des rechten Ventrikels hindurch. Ductus Botalli ist normal vorhanden.
nbekannt	Markstückgroßer Defekt der vorderen Brustwand.	Das Epicard zeigt gelbgraue Auflagerungen.	Fibrinöse Pericarditis scheint die Todesursache gewesen zu sein.	Thorax ist auffallend kurz. Halslose Frucht!
nbekannt	unbekannt	Sektionsergebnis unbekannt.	unbekannt	
nbekannt	Öffnung in der Brustwand 2,5 cm unter dem Jugulum.	4,0 : 2,5 : 1,5 : 2 cm. Die rechte Herzhälfte gut entwickelt und stellt eine Hypertrophie dar. Die linke Herzhälfte ist schlecht entwikkelt. Aortenklappen gut entwikkelt, Pulmonalklappen schlecht.		

Verfasser	Geschlecht	Lebensdauer	Mißbildungen	Pericard
Greig, D.	männlich	13 Monate	keine	
Heijl, C.	weiblich	16 Stunden	Anencephalie	fehlt
Holmes, I. B.	weiblich	15 Monate	Hautdefekt zw. Pr. xiph. u. Nabel v. 6 cm Länge u. 4 cm Breite.	verlängert na unten zu in Oberbauchgege in viele sackar ge Flecke.
Jedlicka, Prusik, Weber, Jaidl und Pruska		7 Tage 7,5 Stunden		
Lafou et Bru				
Laliberté, I. H.				
Ledenyi, J.	weiblich		Gefäßanomalien bestehen. Die lk. Herzkammer ist vergrößert. Cor trilokulare biatriatum. Atypische Lappg. d. Lunge.	ist rudimentär vorhanden; es umhüllt die großen Gefäße befestigt sich den Rändern Brustdefektes.
Lintgen, Ch.				
Montanari, E.	männlich	einige Minuten	Interventrikularseptumdefekt. Aorta u. A. pulmonalis entspringen dem rechten Ventrikel. Ductus Botalli fehlt. Die A. pulmonalis drängt sich durch die Wand des rechten Ventrikels etwas unterhalb der Mitte d. Ventrikels hindurch.	fehlt

rblichkeit	Skelettbildung	Herz	Todesursache	Besonderheiten
bekannt	Die Rippen jederseits des Defekts durch Knorpelleisten zusammengehalten.			Reifes ausgetragenes Kind. Abwechselnd zeigte sich eine trichterförm. Einsenkung und eine vertikale Erhebung. Narbiges Aussehen der Haut über dem Herzen.
	Proz. xiph. fehlt; unterer Teil des Sternum ist gekerbt.	Lage roh im Epigastrium bedeckte sich später von selbst mit Haut. Recht. Ventrikel hat eine Verlängerung nach unten links. (= Li. Ventrikel)	Lungenentzündg.	Mit 9 Monaten zeigte es leichte Zyanosis.
bekannt				Eine Zeit lang unter besonderer Bemühung am Leben erhalten (7 Tage und 7,5 Stunden).
bekannt	Manubrium sterni ist vorhanden, während Corpus sterni und Processus xiphoideus nur durch paarige Knorpelleisten vertreten sind.	Eiförmig. Es liegt skeletopisch von der 4.—6. Rippe.		Vom Brustwanddefekt zum Herzen u. von hier zum basalen Teil der Nabelschnur zieht eine Amnionduplicatur (Simonarts-Streifen).
ne omalie.	Sternum vollkommen gespalten bis auf eine Vereinigung von 1 cm unterhalb des Jugulum.	ist von vorn n. hinten zusammen gedrückt. Fleischfarbig. Quer = 4 cm, Längs = 5 cm, größter Umfang = 9 cm. Recht. Ventrikel größer als d. lk.; Interventrikularseptum hat einen Defekt.		Schlecht. Fettpolster, reifes Kind. Nabelstrang 48 cm lang. Vom Nabelstrang gelangt ein Gefäß direkt in den linken Ventrikel, ohne den Umweg üb. d. Cava inf. Die Haut füllt die dreieckige Spalte zwischen den beiden Sternalbögen aus.

Verfasser	Geschlecht	Lebensdauer	Mißbildungen	Pericard
Musil, V.		3 Stunden	Interventrikular-septumdefekt. Bauchspalte. Transpositio der gr. Gefäße. Offenes Foramen ovale. Hypoplasie der A.pulmonalis. Hoden liegen abdominal. Kein Omentum vorhanden.	fehlt
Pekar M. und **Tetzner**, E.		6 Tage	Polydactylie der rechten Hand. Offenes Foramen ovale.	
Petzholdt		Arhinencephalie analog Fall Erggelet (Mißb. A).		
Risquez, I. R.	männlich	10 Stunden	Ventrikelseptumdefekt.	Auf die groß Gefäße ist das P ricard umgesch gen.
Rolland, W.		kurz vor der Geburt abgestorben	keine	feklt bis auf Stück von 2 Länge und 1,5 Breite.

Erblichkeit	Skelettbildung	Herz	Todesursache	Besonderheiten
unbekannt	Agenesie des Sternums.		Am Herzen wurde die letzte Zukkung auf der auricula dextra 40 Min. nach d. letzten Atemzug beobachtet.	Bauchspalte. Rechtzeitig spontan geboren.
unbekannt	D. Brustbein fehlt von der 4. Rippe abwärts; an das Manubrium sterni schließt sich das im unteren Drittel gespaltene Brustbein.	Farbe: bränlichrot. Längs = 5 cm, quer = 4 cm, sagittal = 3 cm. Recht. Ventrikel doppelt so groß wie linker.	Starker Fibrinbelag auf d. Herzen.	Der Teil der Haut, auf dem das Herz liegt, hat den Charakter einer Serosa. Er bildet ein Dreieck, dessen Spitze am Nabel liegt. 5 cm lang.
				Haut unter d. Herz verändert; erklärt m. Amnion (Histolog.).
unbekannt	Sternum vollkommen gespalten.	2 große Gefäße entspringen dem linken Ventrikel. Cor trilokulare. Das Herz befindet sich in der Mittellinie.		Öffnung im Sternum durch Pericard geschlossen. Vollausgetragen.
unbekannt	Sternum ist bis auf eine Knorpelspange am Caudalende total gespalten. Obere Spaltbreite 2,5 cm.			Anderer Zwilling normal. Zwilling im 7. Monat. Der Sternalspalt wird vom Pericard verschlossen.

Verfasser	Geschlecht	Lebensdauer	Mißbildungen	Pericard
Schmengler, E.	weiblich	Früh- und Totgeburt	Encephalo-Meningocele. Das linke Augenlid fest verschlossen, rechtes Auge kommt heraus. Nasen- u. Mundanomalien. An d. lk. Hand Syndaktylie. Recht. Fuß in Supinationsstellung. Klumpfuß.	fehlt
Stiemens, M. J.	männlich	3 Tage	Hasenscharte. Abweichungei im Bau des Herzens und der großen Gefäße sind nicht vorhanden.	fehlt
Wedd	männlich	16,5 Stund.	Keine Herzmißbildungen u. keine Mißb. d. groß. Gefäße.	ist nur an de Umschlagstelle d gr. Gefäße vor handen, von w aus es mit de Haut verwächst.
Wanstrom, Ruth	männlich	Unreife Geburt	Re. Equinovarus, Sp. bifida occulta. Hydrocephalus.	fehlt.

Erblichkeit	Skelettbildung	Herz	Todesursache	Besonderheiten
eine erbhe Belastg. ontanburt. ein Vercht auf es.	Ein Sternum ist nicht vorhanden. 8 Rippen sind beiderseits gebildet.	Ein kleiner Zapfen der Nabelschnur inseriert in der Mitte der Brust in einer klein. Hautdelle. Es liegt dort der Herzschlauch, der direkt in die Nabelschnur übergeht. Eine Trennung in ein vierkammeriges Septum ist nicht erfolgt. Es besteht	24 cm langer Foet. ——— nur ein Septum, das das Herz in einen hinteren Raum trennt. In diesem Septum befindet sich noch ein Defekt. Tranposition der großen Gefäße.	Nichts Abnormes während der Gravidität.
bekannt	Bei Gelegenheit ein. Röntgenaufnahme entdeckte man, daß das Sternum fehlte u. daß die Rippen und die Schlüsselbeine ganz frei endigten (3 cm von d. Medianlinie). Jedoch ist eine Sternum ähnliche Leiste zu erkennen, beiderseits.	Das Herz liegt in Achselhöhe vor der Brustwand, mit der Basis dorsal und nach re. gerichtet, mit der Spitze n. links und cranial. D. Epicard schlägt sich an d. Durchgangsstelle d. gr. Gefäße ins Pericard um.		Voll ausgetrag. Kind. Die Haut neben dem Herzen beginnend ist in eine dünne glänzende Membran verwandelt. Es handelt sich wahrscheinl. um das Pericard, das hier rundum mit d. Haut verwachsen ist. Es füllt zuerst die Spalte in der vorderen Brustwand aus.
bekannt	Sternum perforatum. Öffnung 2,5 cm im Durchm.	Frequenz 115, starke Herzbewegung. Nach 2 Std. Herzstillstand. Kochsalzberieselung! Herz leicht vergrößert.	Kind starb unter Frequenzverringerung auf 110, dann Herzstillstd.	Nach der Kochsalzberieselung lebte das Kind noch 8 Stunden.
	Sternum fehlt v. der Höhe d. gr. Gefäße an.	3 : 3 cm groß.		Ein rechteckig. Fleck, 4,5 : 4 cm groß, der bis z. Nabel reicht, ist nicht aus Haut, sondern Peritoneum.

IV.

Auf Grund der oben angeführten Beobachtungen von Ectopie läßt sich folgendes feststellen:

1. Daß von 16 Autoren die Beschaffenheit des Skeletts der vorderen Brustwand mitgeteilt wird, während 10 davon nichts erwähnen. Diese 16 Herzectopien sind begleitet von Sternumdefekten, die sich folgendermaßen auf die verschiedenen Formen verteilen:

Gruppe	1. Partielle Sternal Fissur		2. Totale media	
Unterabteilung	a) obere	b) untere	a) dreieckförmig (Spitze oben)	b) U- (oder V-) förmig
I. Ectopia cordis thoracica congenita nach 1910		Pekar u. Tetzner [18] Eberle D. [5] Erggelet, G. M. Mißb. A. Cosgrove u. St. George [2] Holmes J. B. [9]	Montanari, E. [17]	Rolland, W. [21]
II. Ectopia cordis thoracica vor 1910.	Corticelli [49] Petrequin [73] Hecker [131]	Ranvier [76] Ellis [52] Daniell [51] Haan [59] Fleischmann [53a] Jones, S. [63a] Good, I. G. [55] Greiffenberg [57]		Martinez, M. [67] Büttner [46] Weese [88] Corticelli [49] Heschl [60]
III. Ectopia cordis abdominalis	Calderini	Rezek [100] Foy [93] Marey et Tarnier [96a]		

ternal Fissur) sanduhrförmig	3. Agenesie des os sternum mit od. ohne Ectopia cordis	4. Perforiertes Sternum	5. Halbseiten-Defekt
lisquez, J. R. [20]	Musil, V. [11] Stiemens [23] Schmengler, Fall 2 [22] Cutler u. Wilens [3] Bloch, Sophie [1]	Wedd 1909 [26]	
leming [53]	Bonfils [43] Morand [70] Tourtelle [85] Gelibert [54]	Corticelli [49] Cruveilhier et Monod [50]	(Fall 1) Ammons [41] Fleischmann [53a]
			Chaussier [91] Follin [92]

2. Ferner ergibt die Durchsicht der Literatur, daß sich bei Beobachtungen vom Jahr 1706 bis 1910 über Ectopia cordis thoracica die begleitenden Sternalspalten, wie unter II. angegeben, einordnen. Auch bei dem abdominellen Typ der Herzectopie fanden sich z. T. Sternaldefekte.

3. Man erkennt, daß Ectopia cordis thoracica vorwiegend bei partieller unterer Sternalfissur auftritt (34%) sowie bei Agenesie des Brustbeins (28%). Dann erst kommt der Totalspalt des Brustbeins mit 21%.

Bei der Rubrik Agenesie fanden ihren Platz auch diejenigen Angaben einiger Berichte, in denen es hieß: Sternum fehlt oder Sternum nicht ausgebildet, ohne daß eine nähere Beschreibung des Skeletts folgte. Daß von ca. 66 älteren Autoren nur von 23 Angaben über die Skelettbeschaffenheit gebracht werden, liegt meist an der Verweigerung der Sektion.

Die Verteilung des Geschlechts fällt nach den Berichten so ungewiß aus, daß von vielen (8) Autoren das Geschlecht nicht angegeben wird; vom Rest gehören 33 zum männlichen Geschlecht, zum weiblichen dagegen 26.

Interessant ist, daß man aus den Beobachtungen von Ectopia ventralis, wo sich nur selten eine Brustbeinanomalie als Begleiterscheinung findet, ersehen kann, daß hier das männliche Geschlecht den Vorzug hat. (Siehe Liste.)

Berichterstatter

über weibliche Fälle	über männliche Fälle	über Fälle unbekannten Geschlechts

Ectopia cordis thoracica vor 1910:

Büttner [46]
Morand [70]
Ramel
Tourtelle [85]
Gelibert [54]
Bonfils [43]
Haan [59]
Cruveilhier et Monod [50]
Albers [40]
Vrolik [87]
a) Tafel 21, 22
Calderini
Grant and Barnardo [56]
Fleming [53]
Lilwall-Cormac, J. [65]
Matteucci, G.
Good, J. G. [55]
Greiffenberg [57]

Martinez [67]
Walter
Mauchardt
Chaussier 1. [91]
Chaussier 2. [91]
Petrequin [73]
Corticelli [49]
Vrolik [87], Tafel 27
Rokitansky [78]
Jones [63a]
Schmidt-Dotzauer [82]
von Groß u. Heim [58]
Daniell [51]
Schlesinger [81]
Heschl [60]
Toy [86]
Rieländer [77]
Ellis [52]

Vaubonnais [100a]
Schulz [84]
Prochazka [75]
Ammons [44]
March [66]
Ranvier [76]
Hofmeier [61]
Płewsner [74]

Ectopia cordis ventralis.

François-Frank [94]
Marey et Tarnier [96]

Holt [95]
Chaussier [91]
Follin [92]
Foy, G. [93]
O'Bryan [97]

Peacock [98]
Rezek, E. [100]
Wilson [101]

Ectopia cordis thoracica nach 1910:

Eberle [5]
Erggelet, G. M. Mißb. B.
Erggelet, G. M. Mißb. C.
Heijl, H. [8]
Ledenyi, J. [14]
Schmengler [22]
Holmes [9]

Wedd, M. D. [26]
Bloch, Sophie [1]
Cutler, G. D. u. Wilens [3]
Doschojanz [4]
Erggelet, G. M. Mißb. A.
Greig [7]
Montanari [17]
Petzholdt [19]
Risquez [20]
Stiemens [23]
Wanstrom [25]
Cosgrove [2]

Lajos und Földes [15]
Gororor [6]
Musil [11]
Rolland [21]
Pekar und Tetzner [18]

Man kann die verschiedenen Mißbildungen, die an Kindern mit Herzvorverlagerung sonst auftreten, in folgende Gruppen unterteilen:

Autoren	Gesichtsspalten	Schädelmißbildung	Bauchspalten	Extremitätenmißbildung
Vaubonnais [100a]				
Mauchardt u. Weber [69a]	Lippen-Kiefer-Gaumenspalte		eventratio ventralis	
Prochazka [75]		Hemicranie		Finger d. li. Hand verstümmelt. Daumen ausgenommen
Tourtelle [85]	Hasenscharte			
Weese [88]	Gesichts- und	Schädelmißbildung		
Bonfils [43]		Kopf an der li. Seite mit dem unteren Plazentarblatt verw.		
Cerutti [47]	Hemicephalie			
Haan [59]			Nabelschnurbruch	
Barrett [42]			Nabelschnurbruch	
Chaussier [91]			Tumor im vorderen Oberbauch	
Pecchioli				
Cruveilhier et Monod [50]				
Vrolik [87]	Lippen-Kiefer-Gaumenspalte	Hernia cerebri mit 2 Hörnern		
Fleischmann [53a]			Bauchbruch	

Herzmißbildungen	Gefäßmißbildungen	Augenmißbildungen	Strangartige Gebilde am Herzen
hlbildung des entrikelseptums. ramen ovale offen	Gefäßanomalien		
			Simonartz-Streifen
		Li. Auge unter Unterlid versteckt	
			Der Strang setzt am Kinn an
ppelte Spitze			Strang am Herzen
			Strang vom Nabel zum Herzen
	Gefäßanomalie		

Autoren	Gesichtsspalten	Schädelmißbildung	Bauchspalten	Extremitätenmißbildung
Jones [63a]			„it had a prolongation of skin from the chestwall over the great vessels“	
v. Groß und Hein [58]		Hydrocephalus internus		
Ranvier [76]				
Schlesinger [81]				
Caldarini			Bauchbruch	
Hofmeier [61]		Hydrocephalocele	Bauchbruch	linker Arm fehlt
Braun Fernwald [44]	Gaumenspalte	Lücke im Scheitelbein		
Muggia [71]	Hasenscharte			Syndaktylie
Fleming [53]				
Pewsner [74]	Untere Gesichtshälfte verunstaltet	Hemicephalie. Hirn in einem dünnen bläulichen Sack	Ectopie der Leber	
Lilwall-Cormac [65]	Leichte Hasenscharte		Hernie im Epigastrium, $3^1/_2$ cm breit	
Greiffenberg [57]				
Welch [89]			Leber tastbar durch den unteren Abschnitt der Hautlücke	
Bloch [1]				

Herzmißbildungen	Gefäßmißbildungen	Augenmißbildungen	Strangartige Gebilde am Herzen
			Strang am Herzen
	2 vv. cavae sup.		
amen ovale offen. tumdefekt	2 vv. cavae sup.		
	Gefäßanomalien		
enes Foramen le			
triloculare. ovale offen	2 vv. cavae sup.		Strang vom Herzen zum Kinn.
	Aorta u. A. pulmonalis in ihren Anfangsteilen nicht getrennt		
ze verdoppelt			

Bei der Zusammenstellung der Mißbildungen, die neben Herzvorverlagerung auftreten, habe ich die Beschreibungen der neueren Autoren, die schon in den Tabellen auf Seite 14—23 angeführt sind, weggelassen.

Es ergaben sich bei der Berücksichtigung aller mir bekannten Schilderungen folgende Verhältnisse:

1. In 27% ist eine Schädelmißbildung mit der Herzectopie verknüpft.

2. Das vorgelagerte Herz ist in 26% selbst mißgebildet.

An 3. Stelle stehen die Gefäßanomalien mit 20%. Hier spielt vor allem das Doppeltvorhandensein der oberen Hohlvene eine Rolle (Ranvier, Greiffenberg und andere).

4. Die nächst häufige Mißbildung ist die Spaltbildung im Gesicht, von der leichten Hasenscharte an bis zu schwerem doppelseitigem Wolfsrachen (20%).

Die Gliedmaßenanomalien wie die Abschnürung von Fingern, Syn- und Polydaktylie sind schon seltener (16%).

Das Fehlen eines Auges fand ich nur bei 7% aller Vorkommnisse erwähnt.

Eine Spina bifida occulta ergab nur die Untersuchung von Ruth Wanstrom[25]. Das Kind, das ich selbst beschrieb, hatte eine Skoliose (Mißbildung B).

Folgende Autoren geben an, keine weiteren Mißbildungen gesehen zu haben:

Schmidt-Dotzauer[82],	Albers[40],	Martinez[67],
Grant et Barnardo[56],	Corticelli[49],	Rokitansky[78],
Heschl[60],	Petrequin[73],	Wedd[26].
Sandifort[80],	Büttner[46],	
Daniell[51],	Morand[70],	

Eine besondere Rubrik ist die der Bauchspalte. Oft ist es keine regelrechte Spalte, sondern nur eine Veränderung der Bauchhaut, welche häufig (in 20%) mit der Ectopia cordis verknüpft ist. Viele Autoren nehmen bei solchen Vorkommnissen eine andere Genese an als für die Fälle des alleinigen Auftretens von Brustbeinspalte mit Ectopia cordis.

V.

Über die Entstehung der Herzvorverlagerung herrscht noch keine Klarheit. Ohne Zweifel steht die Entstehung der Herzvorverlagerung im engsten Zusammenhang mit der Entstehung der Sternalfissur.

Zunächst seien die bekanntesten Ansichten über das Zustandekommen der Fissura sterni mitgeteilt.

Ein abnorm großes Herzvolumen nimmt Claudius an, Ahlfeld[117] amniotische Verwachsungen oder Verwachsungen des Herzbeutels mit der Dotterblase, Kermauner gestörte Verschmelzung der Hautmuskelplatten. Die Ansicht Obermeiers[132], es handle sich bei der Fissura sterni um eine Hemmungsmißbildung, wird abgelehnt. Das, statistisch erwiesen, häufigste Auftreten der partiellen oberen Sternalspalte, auf das bereits S. 11 hingewiesen wurde, steht im Widerspruch mit der Entwicklungsgeschichte des Brustbeins:

Bei einem Embryo von 20 mm Länge ist die Entwicklung des Sternums so weit fortgeschritten, daß am oberen Ende bereits ein einheitlicher Körper besteht (dem späteren Manubrium entsprechend). Der untere Teil besteht aus zwei knorpeligen Leisten, die die Rippen jeder Seite unter sich verbinden. Der Zustand der Brustbeinanlage wäre in diesem Stadium einer partiellen unteren Sternalfissur ähnlich. Hier spielt die um 1900 entbrannte Streitfrage um die kostale und die autonome Anlage des Brustbeins mit hinein. Nach Graf treten für den kostalen Ursprung, d. h. für die paarige Anlage des Brustbeins in Form von Knorpelleisten, die später verschmelzen, folgende Forscher ein: Parker, Gegenbaur, Goette, Hoffmann, Koellicker, Ruge[144] und Charlotte Müller[143].

Für den autonomen Ursprung des Brustbeins, d. h. aus selbständiger Anlage: Bruch, Paterson[133] und Whitehead und Waddel[145].

Graf[129] sagt S. 38: „Für die in Lehr- und Handbüchern der Entwicklungsgeschichte und Mißbildungslehre fast absolut herrschende Lehre vom kostalen Ursprung des Brustbeins ist bis heute noch kein einziger wirklich bindender Beweis erbracht worden."

Als eine der neuesten Forschungen über das Thema Entstehung von Brustbeinspalte und Herzvorverlagerung führe ich die Ergebnisse Sternbergs und Politzers[124] an. Sie machten ihre Versuche an einer großen Anzahl von Embryonen bis zu einer Länge von 10 mm am Wiener embryologischen Institut. In ihrem Artikel heißt es auf S. 165: „Die Fehlbildungen der vorderen Brustwand lassen sich in zwei große Gruppen einteilen, die wir als vollkommene und unvollkommene Brustspalten unterscheiden

wollen. Bei der ersten Gruppe, bei den vollkommenen Brustspalten, ist die Brustwand und mit ihr der Herzbeutel in der Mittellinie offen, so daß das Herz mit den abgehenden und einmündenden großen Gefäßen frei vorliegt. Bei vielen Fällen von unvollkommener Brustspalte setzt an der Herzspitze ein Strang an, welcher von Ahlfeld[117] als amniotischer Strang gedeutet wurde. Ahlfeld hat diesen Strängen für die kausale Genese der Ectopia cordis große Bedeutung zugeschrieben und angenommen, daß die Fehlbildung durch den Zug solcher amniotischer Stränge verursacht werden könne.

Sternberg[124] nimmt wie Aschoff an, es handle sich hier um Reste eines ventralen Herzgekröses (Mesocard). (Auch Greig[7] führt dieses an.)

„Bei den unvollkommenen Brustspalten besteht zwar wie bei den Fällen der 1. Gruppe in der Mittellinie ein Defekt des Brustbeins und der Brustkorbmuskeln. Die Haut und das darunterliegende Bindegewebe sowie die Herzbeutelwand spannen sich jedoch als dünne Membran über die Spalte."

Auf S. 168 geht Sternberg[124] auf die formale Genese der unvollkommenen wie der vollkommenen Brustspalte ein. Er führt sie auf eine Entwicklungsstörung des mesodermalen Feldes zurück. Bei der vollkommenen Brustspalte komme es sekundär auf unbekannter Ursache noch zum Einreißen des unterentwickelten Abschnitts des Herzbeutels. Die teratogenetische Terminationsperiode verlegt er in die Zeit der 1.—3. Embryonalwoche.

Zum Schluß sei noch der fließenden Übergänge gedacht, die von der Ectopia cordis gepaart mit Bauchspalte zur Eventratio intestinalis und zum Schistosoma reflexum führen. Meistens sind Eventrationen mit Wirbelsäulenverkrümmungen hohen Grades vergesellschaftet, die als primäre Mißbildung angesehen wird. Eine Skoliose konnte ich selbst auch an einem Föten mit Herzvorverlagerung beobachten (Mißbildung B). Das Schistosoma refl., d. h. das divergierende Wachstum höchsten Grades der Bauchdecken, kommt meist nur bei Tieren vor. Ganz selten wird eine solche Beobachtung an Menschen gemacht; von einer solchen berichtet Herzog[111].

Zusammenfassung.

1. Die Herzvorverlagerung wurde im allgemeinen behandelt.
2. Drei neue Beobachtungen von Ectopia thoracica congenita kamen zur Darstellung.
3. Fragen über Form und Auftreten der begleitenden Sternalspalte, die Geschlechterverteilung, Zahl und Art von Mißbildungen, die eine weitere Komplikation der Herzanomalie bilden, wurden erwogen.

4. Neuere Berichte über Ectopia cordis vom Jahre 1910 bis 1937 sowie der gesamten älteren Literatur über dieses Thema wurden im Sinne obiger Fragestellung gesichtet.
5. Einige der verschiedenen Ansichten über Entwicklung des Brustbeins und die Entstehung der Brustbeinspalte und der Ectopia cordis werden mitgeteilt. Es wird auf den Zusammenhang mit Schistosoma reflexum hingewiesen.

Schrifttum.

1. Beobachtungen von Ectopia cordis seit 1910.

a) Bei Menschen.

1. Bloch, Sophie: Ein Fall von Ectopia cordis. Zentralbl. f. Gynäkologie. Jhrg. 51, Nr. 10, S. 625—26.
2. Cosgrove, S. A., und St. George, A.: Report of a case of ectopia cordis. Amer. Journ. of Child. Chicago 1924. XXVII. 594—97.
3. Cutler, G. D., und Wilens, G.: Ectopia cordis. Americ. Journ. of dis. of Childr. XXX. Nr. 1. S. 76—81. 1925. Zitiert nach: Zentralbl. f. d. ges. Kinderhlk. XIX, 1925.
4. Doschojanz, S. L.: Ein Fall der Ectopia cordis, in: Zuru. sowr. chirur. IV 7, 8, 1739—1741, 1929. Zitiert nach: Anat. Ber. 1929.
5. Eberle, D.: Ein Fall von Ectopia cordis thoracica. Gießen 1909. v. Münchow. 30 Seiten 8°.
6. Goworow, A.: Ein Fall von Hernia cordis: Ectopia pectoralis sive propedentia. (Charkowsky Medicinsky Journal) 1911. Zitiert nach: Jahrb. f. Kinderhlk. XXVI, 638, 1912.
7. Greig, D. M.: Cleft sternum and ectopia cordis. Edinburgh. med. journ. XXXIII, Nr. 8, 480—511. 1926.
8. Heijl, C.: Ectopia cordis. Acta paediatr. XIII, 152—155, 1932.
9. Holmes, J. B.: Ectopia cordis with a report of case in a 15-month-old infant. Johns Hopkins Hosp. Rep., Balt., 1919, XVIII, 287—299.
10. Iedlicka, Prusik, Weber, Jaidl und Pruska: Bericht einer Prager Klinik. Zitiert nach: Ledenyi.
11. Musil, V.: Ectopia cordis pectoralis nuda verbunden mit Ectopia viscerum, beobachtet in dem Bezirkskrankenhaus in Kolin. Cas. Lek. Ces. DXVII, Nr. 22. S. 795—799. Zitiert nach: Anat. Ber. 1928.
12. Laliberte, J. H.: Une ectopie cardiaque. Bull. med. de Quebec 1918—19, XX, 241—243.
13. Lannelongue: De l'ectocardie et sa cure par l'autoplasie. Ann. med. chir. francais et etrang. Paris 1888, IV, 101—107; und: Compt. rendue Acad. dex. Paris 1888, CVI. 1336—1339. Deutsch in: Kirmisson: Angeborene chirurgische Krankheiten.
14. Ledenyi, J.: Ectopia cordis thoracica und Theorien ihrer Entstehung. Anat. Anzeiger LXXIX, Nr. 12—15, S. 277—287, 1935.
15. Lajos und Földes: Über Ectopia cordis. Zentralbl. f. Gynäkologie 1910. Zitiert nach: Ledenyi.
16. Lintgen, Ch.: A case of ectopia cordis. Amer. J. Obste Ar. XXV, S. 449—450, 1933. Zitiert nach: Zentralbl. f. d. ges. Kinderhlk. 1934.
17. Montanari, E.: Sopra un caso di ectopia cordis extrathoracica accompagnata da rare anomalie vascolari in un. Gazz. Osped. e Clinico. Anno 1909, XXX, 849—852.
18. Pekar, M., und Tetzner, E.: Untersuchungen über die Herzfunktion an einem Fall von Ectopia cordis congenita. Jahrb. f. Kinderhlk., Berlin, 1910. LXXII, 300—308, 2 pl.

19. Petzholdt: Über Ectopia cordis pectoralis. Inaug.-Diss. Jena 1920.
20. Risquez, I. R., und Sierra, R. M.: Un caso de ectopia cardiaca extrathoracica. Anat. Rec. Phila, XIV, 457—465, 1918.
21. Rolland, W.: A case of ectopia cordis. Brit. med. journ. 19. VII, 1913, S. 121.
22. Schmengler, E.: Über Ectopia cordis. Inaug.Diss., erschienen in: Beitr. z. Path. Anat. 87, H. 3, 681, 1931.
23. Stiemens, M. J.: Een Geval von Ectopia cordis. Nederl. Tijdschr. Geneesk 731. Nr 4. 425—435. 1929.
24. Trillat, Eparvier, Barbier and Marmet: Bulletin de la Societe d'obstetrique et de Gynecologie, 1934. VIII, 559.
25. Wanstrom, Ruth: Fissura sterni with ectopia cordis. University of Michigan. Contributions from the Patholog. Lab. Reprints XVIII, 1934—37. Ann. Arbor. Michigan 1937.
26. Wedd, A. M.: Ectopia cordis. Amer. Journ. Dis. Childr. XXXVIII, S. 562—566. 1929.

b) Bei Tieren.

27. Ackerknecht: Schweiz. Arch. Tierheilkunde 1913, H. 10.
28. Aubry: Un cas d'ectopie cardiaque congenitale extrathoracique. Rec. de med. vet. Par., 1923, XCIX, 153.
29. Bogdaschew, N.: Ectopia extra sternalis cordis beim Kalbe. Anat. Anzeiger 72⁰, Nr. 18/20, 403, 1931.
30. Glaris, Ch.: Pericardial patency and partial ectocardia in a newborn Orang-Utang Anat. Rec. LI., 1, 69—82, 1. Fig. 1934. Dep. Anat. John Hopkins Univ. Zitiert nach: Anat. Ber. 33.
31. Gotti: Giorn. di Anat. and c. d. Animali. Pisa 1871, III. 69.
32. Hering: Repertorium der Tierheilkunde. Ein Fall von Ectopia beim Kalb.
33. St. Hilaire, I. G.: Histoire Gener. et Particul. des Anomalies de l'Organisation de l'homme et des animaux.
34. Höfliger, H.: Über Organdystopien bei Haustieren mit besonderer Berücksichtigung der Ectopia cordis und der sog. Zwerchfellbrüche. Virch. Arch. 297, H. 3, S. 627—644. 1936.
35. Immisch: Ein Beitrag zum Studium des Herzstoßes an einem Exocardiacus. Ztschr. f. Tiermed. Jena, 1908, XII, 241—251; bzw. Immisch. Ectocardie beim Kalbe. Dtsch. Tierärztl. Wochschr. 16. Jhrg. 1908.
36. Kulczicki: Über einen Fall von Halsherz beim Kalb. Iber. Vet. med. 1926.
37. Regis: Journal des savants, 1681, Mai, p. 166.
38. Winslow: Mem. de l'Acad. des Sciences 1740, p. 586, 595.

2. Beobachtungen von Ectopia cordis vor 1910.

a) Ectopia cordis thoracica.

39. Abadie, J.: Un cas de fissure congenitale du sternum avec ectocardie anterieure. Rev. d'orthop. Paris 1907. 2. VIII. 381—383.
40. Albers: Path. Anatomie, Atlas, Bonn, 1847. Tab. 18, Fig. 1, 2, 3. Zitiert nach Wanstrom.
41. Ammons: Atlas der Mißbildungen 62, Tab. XIV, Fig. 1, 1839—42.
42. Barrett: Über ectopia cordis (abdominalis), 1834—35, Lancet V, 1, 349.
43. Bonfils (de Nancy): 1824. Zit. nach Taruffi und Breschet.
44. Braun-Fernwald, R. v.: Fall von Ectopia cordis completa congenita. Wien. Med. Blätter, 12. April 1894, XVII, 185. Zit. nach Fleming.

45. Brown: Ectopia cordis or displacement of the heart. Boston. M. u. S. Journal 1855, LII, 1—17.
46. Büttner, Ch. G.: Königsberg 1747. Zit. nach Taruffi.
47. Cerutti: Meckels Arch. 1828, 192. Zit. nach Taruffi.
48. Charpentier: Ectopie cardiaque thoracique. Bull. Soc. de med. de Paris (1883), 1884, XVIII, 176—181. Zit. nach Fleming: Union Med. Paris, 1883, XXX, 654.
49. Corticelli: 1841. Atti dell' Accad. detta dei Fisio Eritici, X, 154. Zit. nach Taruffi, Siena 1841.
50. Cruveilhier et Monod: Über Ectopia cordis. Gaz. med. de Paris 1841. IX, 497.
51. Daniell: British medic. Journ. 1860, 776.
52. Ellis, A. G.: Proc. of Path. Soc. of Phila. 1909, IX, 36. Zit. nach Wanstrom.
53. Fleming, Barnardo: A case of ectopia cordis c. fissura sterni. Journ. of anat. and physiology normal and patholog. 1898. XXXII. 525.
53a. Fleischmann: De vitiis congenitis circa thoracum et abdomen. Diss. Erlangen 1766.
54. Gelibert:
55. Good, J. G.: Virginia med. Semimonthly 31, 1903—04, XIII, 555.
56. Grant, Ch. G. and Barnardo, George: British medical Journ. 1896, II, 1639.
57. Greiffenberg, M.: Ectopia cordis subthoracica bei einem lebenden Kinde. Zeitschr. f. Geburtsh. u. Gynäkol. 1908, LXII, 453.
58. Gross, von, und Heim: Hernia cordis. Med. Correspondenzblatt des württembergischen ärztl. Vereins, Stuttgart 1859, XXIX, 229.
59. Haan: De cordis ectopia. Diss. Bonn. 1825. Zit. nach Albers: Path. Anatomie, Atlas III, Tabl. 18, Fig. 1.
60. Heschl: Deutsches Arch. f. Klin. Med. Leipzig. 1880. XXVI. 201—210.
61. Hofmeier: Berliner klinische Wochschr. 1880, 333.
62. Huchard, H.: Un cas de l'ectocardie epigastrique. Bull. et Mem. d. Hop. de Paris 1888, 3 s. V, 300.
63. Imotana, E.: Zur jüngsten Demonstration eines Falles von Ectopia cordis. Wien. Med. Bl., 1894, XVII, 191.
63.a Jones:
64. Lafou et Bru, P.: Un cas d'ectopie du coeur chez un foetus humain. Toulouse med. 12, 421, 1910.
65. Lilwall-Cormac, J.: Fissure of the sternum, ectopia of the heart. British med. Journ. London, 1903, I, 1320.
66. March: Tr. M. Soc. New York, Albani 1859, 134—143.
67. Martinez: Oservatio rara de corde in Monstro infantulo. 1706. Madrid 1725. Zit. nach Hallers Disput. Anat. Select. II, 937 oder 978.
68. Martinez, Rosello, M.: Ectopia cardiaca extra thoracica. Bol. Asoc. de Puerto-Rico, San Juan, P. R. 1906, IV, 62—66.
69. Marchal: Ectopie du coeur. Gaz. d. hop. Paris 1850, 3. s. II, 497.
69a. Mauchard u. Weber.
70. Morand: 1760, Mem. de l'Acad. des Sc., 47.
71. Muggia, A.: Ectopia cordis congenita. Morgagni Milano 1897 XXXIX, 262—270.
72. Parsons, A. P.: Ectopia cordis, a heart outside of the body. Tr. M. Soc. New York, Alb., 1874—75, VII, 427, 2 pl.
73. Petrequin: Frammenti d'un viaggo medico in Italia. 1837. Gaz. Med. de Paris 608.
74. Pewsner, J.: Ein Fall von Hemicephalie, Ektopie des Herzens und der Leber. 1899. Zit. nach Petersburger med. Wochschr., Bd. 25.

75. Prochazka: Adnotat. Academ. Pragae fasc. II, 172, Tab. II u. III. Prag 1784. Zit. nach Taruffi.
76. Ranvier: Scissure du sternum et ectopie du coeur. Gaz. Med. de Paris 1863, 3. Ser. XVIII, 718. Zit. nach Taruffi.
77. Rielander: Über Ectopia cordis congenita. Arch. f. Gynäkologie 1908/09, Bd. 88.
78. Rokitansky: Lehrbuch der patholog. Anat. 1855, I, 56.
79. Rota: Sopra un caso d'ectopia cordis in un coscritto. Gaz. med. ital. lomb. Milano 1867. 5. s. VI, 68.
80. Sandifort: Act. Helvet. vol. VII, 80 u. 86, Zit. nach J. G. Saint-Hilaire, 362—365.
81. Schlesinger, H.: Über einen Fall von Ectopia cordis. Allg. Med. Zentralztg. Berlin 1876, XXXIX, 817.
82. Schmidt-Dotzauer: Bairisches Intelligenzbl. Nr. 40, 1856. Zit. nach: Cannstatts Jahresbericht 1856, IV, 35.
83. Smith, J.: Very singular position of heart with the direction... Phila M. Museum 1808, IV, 45—46.
84. Schulz: Abhandlung der Königl. schwed. Akad. der Wissenschaften, XXV, 28. Zit. nach Fleischmann: De vitiis congenitis circa thoracum et abdomen. Diss. Erlangen. 1766.
85. Tourtelle: Journal de Medicine de Besancon 1784, tom LXII, 579.
86. Toy: Ectopie cardiaque par malformation sternale: malformations congenitale du coeur. Bull. et mem. Soc. d. hop. de Paris. 1909, 3. s. XXVIII, 176—182.
87. Vrolik, W.: Ein Fall von ectopia cordis. Tabulae ad illustrandam Embryogenesim hominis et manumalium. Amsterdam 1849. Tab. 27.
88. Weese, C.: 1818. De cordis ectopia. Diss. Berlin. Zit. nach: Albers, Path. Anat., Atlas III, Tab. 18, Fig. 2.
89. Welch, J. E.: New York, Lying in Hosp. Bulletin 1909—11, VI—VII, 78—79.

b) Ectopia cordis abdomin. et cervical.

90. Breschet, G.: Über ein Halsherz. Mem. cit. Repert. d'Anat. II Part 1., 25. Paris 1826.
91. Chaussier: Über eine Ectopia cordis ventralis. Diction. des Sc. médic. XXXIV, 220. Paris 1819.
92. Follin: Über Ectopia cordis abdominalis. Arch. gener. de méd. Ser. 4. XXIV, 101, 1830.
93. Foy, G.: Ectopie cardiaque par malformatione sternale. Arch. d. mal. du coeur. III. 401—414. Paris 1910.
94. Franck-Francois: Nouvelles recherches sur un cas d'ectopie congenitale du coeur. Compt. Rend. Soc. de Biol. IV, 340. Paris 1877.
95. Holt, L., und Emmett, E.: Ectopia subthoracica. Med. News. LXXI, 769, New York 1897. Zit. nach Marey.
96. Iffert, Gg. W.: Zur Kenntnis der abdominalen Ectopie des Herzens. Inaug.-Diss. Göttingen 1938.
96.a Marey et Tarnier: Rapport sur un cas d'ectopie congenitale du coeur. Bulletin acad. de Med. XII, 995. Paris 1883.
97. O'Bryan: Über eine ectopia cordis abdominalis. Prov. Med. and Surgical Trans. VI, 374. 1838.
98. Peacock: Malformations of the heart. 1866. London.
99. Petter: Ectopia cordis abdominalis. Journ. of Amer. med. Assoc. XLVII, 363. 1906.

100. Rezek, E.: Über ectopia cordis abdominalis. Wiener med. Presse 1868.
100a. Vaubonnais: Memoires de l'Academie des Sc., Paris 1712 (31.)
101. Wilson: Ectopia cordis ventralis. Philos. transact. of med. soc. of London, Part. II, 346, 1789. Zitiert nach Taruffi.

3. A. Einzelberichte zu Mißbildungen.

a) des Gehirns.

102. Kundrat, Hans: Arhinencephalie als typische Art von Mißbildung. Verlag Leuschner u. Lubinsky, Graz 1882.
103. Best, Emmy: Zur Frage der Cyclopie und der Arhinencephalie. Beiträge zur pathol. Anatomie, Bd. 67, S. 437—457. 1920.
104. Koppony, T.: Mißgeburt mit Bauchspalte, Zwerchfellhernie und fehlender unterer Extremität. Zentralbl. f. Gynäkologie Nr. 37, 2183, 1936.
105. Bergel, Artur: „Der Dotterstiel als Ursache einer menschlichen Fehlbildung." Zeitschr. f. Anatomie und Entwicklungsgesch., Bd. 89, 4. Heft, 1929.
106. Peisachson: Angeborene Mißbildung einer Zwillingsfrucht. Monatsschr. f. Geburtshilfe u. Gynäkologie, LXXXVIII, 447.
107. Abt, Andreas: Ein Fall von Anencephalus mit Eventration und bemerkenswerten Mißbildungen des Gefäßsystems. Inaug.-Dissert. München 1915.

b) des Herzens.

108. Hoffmann, H.: Über 3 Fälle von Herzmißbildungen. Zugleich ein Beitrag über den Wert der Spitzer'schen Theorie zur Erklärung des Entstehungsmechanismus von Herzmißbildungen. Zentralbl. Path. Bd. 56, Nr. 9, S. 321. 1933.
109. Alvarenga: Remarques sur les ectocardies. Bruxelles, 1869.

c) der Bauchwand.

110. Best, Emmy, u. Gruber, Gg. B.: Beitr. z. Frage der Bauchspaltenbildung. (Angeborene Bauch-Darm-Blasenspalte und Rachischisis.) Virch. Arch. f. path. Anat. u. Physiologie, Bd. 236, 1922.
111. Herzog, Ernst: Ein Übergang zwischen totaler Eventration und Schizosoma reflexum. Frankf. Zeitschr. für Pathologie 1928. XXXVI.
112. Baetge, P.: Zur Eventeratio diaphragmatica mit elektrokardiographischen Untersuchungen. Inaug.-Diss. Leipzig 1913.
113. Symmons, F. A.: Eventration in Kombination mit verschiedenen anderen Mißbildungen. Gynäkol. Rundschau Nr. 10.
114. Hallet, Charl.: Observations illustrating the anatomical structur of physiological history of monsters with Eventration. Edinburgh. Med. Journ. 303, 1847.

3. B. Hand- und Lehrbücher der Mißbildungslehre.

115. Meckel: Handbuch der patholog. Anatomie. Leipzig **96,** 116, 1812.
116. Clarus, H. M.: Ectopia cordis doctrina observationibus illustrata. 4° Lipsiae 1839.
117. Ahlfeld: Die Mißbildungen des Menschen. Leipzig 1880.
118. Förster, August: Die Mißbildungen des Menschen. Jena 1861.

119. Herxheimer: Schwalbe, Die Morphologie der Mißbildungen. Fischer, Jena 1910.
120. Marchand: Die Mißbildungen des Menschen.
121. Mönckeberg, J. G.: Herzmißbildungen. Ein Atlas angeborener Herzfehler in Querschnitten mit besonderer Berücksichtigung des Atrioventricularsystems. 114 Abb. auf 65 Taf. und 4 Textfig. Jena 1912.
122. Peacock, Th. B.: Malformations of the human heart. London 1866.
123. Politzer, G., und Sternberg, H.: Über die Entwicklung der ventralen Körperwand und des Nabelstrangs beim Menschen. Zeitschr. f. Anatomie u. Entwicklungsgeschichte, 3. u. 4. Heft, 1930.
124. Sternberg, H., und Politzer, G.: Über die formale Genese der Fehlbildungen des Nabelstrangs und der ventralen Körperwand, nebst Beschreibung eines einschlägigen Falles. Beitr. z. path. Anat. u. z. allg. Path. Bd. 88, 1932.
125. Taruffi, C.: Storia della Teratologia. VII, VIII, Bologna, 1894.
125.a Taruffi, C.: Sulle Malattie congenite e sulle anomalie del cuore. Bologna 1875.
126. Vierordt, H.: Die angeborenen Herzkrankheiten.

4. Beobachtungen von Fissura sterni.

127. Carter, F.-R. N.: Congenital absence of the os sternum. J. Indiana M. Ass. Fort Wayne 1925. XVIII, 57—59.
128. Gibson and Malet: Presternal Fissure uncovering the base of the heart. Journ. of Anat. a. Physiol. London . . IV, 1. 1879.
129. Graf, W.: Über fissura sterni congenita mit Berücksichtigung der Entwicklung des Brustbeins. Leipzig 1917.
130. Groux, E.: Fissura sterni congenita (new observations and experiments). Hamburg 1859.
131. Hecker und Buhl: Mangel des Manubrium sterni, Fissur der oberen Bauchhaut. Klinik der Geburtskunde. I, 320. Leipzig 1861.
132. Obermeier, O.: Eine unvollständige Brustbeinspalte. Virchows Arch. LXVI, 209. Berlin 1869.
133. Paterson: Human Sternum. London 1904.
134. Riedinger und Henschen: Über Mißbildung des Sternum-Kapitel, in: Handbuch praktischer Chirurgie, 4. Aufl., II, 657, 1913.
135. Szenes, A.: Über Fissura sterni und ihre Entstehung. Archiv für klinische Chirurgie. CXIX, 116—125. Berlin 1922.
136. Zimball, F. H.: Über Fissura sterni congenita. Bonn. 1904.

5. Berichte über Embryologie.

137. Authony, R.: Notes sur la morphogenie du sternum chez manum freres a propos de l'etude de Paterson sur le developpement de cet os. Bull. Soc. Anthrop. de Paris, 5. serie, II, 19. 1901.
138. Backmann, G.: Über die möglichen Ursachen der Caudalwanderung des Herzens. Upsala Läkare f. Förh. XXIX, 241—248, 1924.
139. Bromann, Ivar: Lehrbuch: Normale und abnorme Entwicklung des Menschen. Bergmann, Wiesbaden 1911.
140. Heuschen, E.: Handbuch der prakt. Chirurgie, II, 656. 1913.
141. Keith, Arthur: Human Embryology and Morphology, ed. 4, New York, Longmanns, 1921.
142. Mall: On the developement of human heart. Journ. of anat. a physiol. XIII, 3, 1902.

143. Müller, Charlotte: Über die Entwicklung des Brustkorbs. Morphol. Jahrb. XXXV, 656 ff. 1906.

144. Ruge, P.: Untersuchungen über die Entwicklungsvorgänge am Brustbein und an der Sternoclaviculaverbindung des Menschen. Morph. Jahrbuch, VI, 1880.

145. Whitehead, R. H., and Waddel, J. A.: The Eearly Development of the Mammalian Sternum. American Journal of Anatomy, Philadelphia 1912.

Lebenslauf.

Als Tochter des Augenarztes Heinrich Ferdinand Erggelet und seiner Frau Grete Elise, geb. Tafel, wurde ich am 9. II. 1914 in Jena i. Thür. geboren. Meine Schuljahre verbrachte ich in Jena. Hier fing ich auch im Sommer 1932 nach bestandener Reifeprüfung des Reform-Realgymnasiums an, Medizin zu studieren. Im Herbst 1933 legte ich das Vorphysikum ab, Ende des Sommersemesters 1934 das Physikum. Sommer 1935 bis einschließlich Sommer 1936 studierte ich in München. Während der beiden letzten Semester meines Studiums war ich in Göttingen. Hier bestand ich im Herbst 1937 das medizinische Staatsexamen. In den darauffolgenden Monaten war ich Medizinalpraktikantin am Pathologischen Institut der Universität Göttingen.

Gertrud Maja Stefani, geb. Erggelet.